DEC 6 1910

Ueber einen Fall von generalisierter Dystrophia muscularis progressiva.

Inaugural-Dissertation

zur

Erlangung der Doktorwürde

der

Hohen Medizinischen Fakultät

an der

Ruprecht-Karls-Universität zu Heidelberg

vorgelegt von

Philipp Grimm

aus **Oberndorf.**

Heidelberg.
Universitäts-Buchdruckerei von J. Hörning.
1910.

Gedruckt mit Genehmigung der medizinischen Fakultät
der Universität Heidelberg.

Dekan:
Prof. Dr. Menge.

Referent:
Prof. Dr. Hoffmann.

1910.

Seinen teuren Eltern

in Liebe und Dankbarkeit gewidmet

vom Verfasser.

Schon Duchenne hatte im Jahre 1872 einen besonderen, meist hereditären Typ der progressiven Muskelatrophie bei Kindern (den infantilen Typ der progressiven Muskelatrophie) aufgestellt, dessen Charakteristikum eine oft lange Zeit vor der Erkrankung der übrigen Muskulatur auftretende Atrophie der Gesichtsmuskeln war.

Weiterhin versuchte v. Leyden im Jahre 1876 von der typischen Form der Aran-Duchenne'schen spinalen progressiven Muskelatrophie die „hereditären" abzutrennen, die mit Schwäche im Kreuz und in den Beinen ihren Anfang nehmen sollten.

W. Erb wies dann in den Jahren 1883 und 1884 auf die nahe Verwandtschaft der hereditären, der zuerst von Griesinger und später von Duchenne beschriebenen pseudohypertrophischen und der von ihm aufgestellten juvenilen Form hin.

Endlich gelangten im Jahre 1885 Landouzy und Dejerine, sich stützend auf einen negativen Rückenmarks-Sektions-Befund in einem hierher gehörigen Falle, zu dem Schluss, in dieser Form (Typus facio-scapulo-humeralis) die eigentliche, der Aran-Duchenne'schen spinalen progressiven Muskelatrophie gegenüberstehende myopathische Muskelatrophie gefunden zu haben und glaubten, indem sie sich über die Forschungen, die das Fehlen von Veränderungen des Nervensystems bei der Pseudohypertrophie schon lange vorher erwiesen hatten (Lichtheim), einfach hinwegsetzten, sich als die eigentlichen Begründer der myopathischen Form der progressiven Muskelatrophie betrachten zu können.

Da war es nun W. Erb, der im Jahre 1891 in einer ausführlichen Arbeit nachwies, dass alle diese Formen, die infantile, die hereditäre, die pseudohypertrophische und die juvenile eng zusammengehören, indem er klar darlegte, dass die verschiedenen Arten auch in den Fällen, in denen sie sich ganz prägnant charakterisiert zeigen, doch eine vollständige Uebereinstimmung aufweisen in der jedesmaligen Lokalisation der Atrophie und Hypertrophie in bestimmten Muskeln und Muskelgruppen, in dem Verhalten der Muskeln bezüglich elektrischer und mechanischer Erregbarkeit, in dem ganzen Verlauf der Krankheit, in allen möglichen Uebergängen der einen Form in die andere und endlich dadurch, dass in einer und derselben Familie sich die verschiedensten Typen zeigen, sei es in derselben oder in mehreren Generationen, und dass bei einem und demselben Individuum zu verschiedenen Zeiten verschiedene Krankheitsformen auftreten.

Aber auch aufgrund der histologischen Verhältnisse erwies Erb die Zusammengehörigkeit der vier Typen. Seine zahlreichen, teils von ihm selbst vorgenommenen, teils zusammengestellten Untersuchungen ergaben durchweg, dass bei allen Formen das histologische Bild stets dasselbe war. So zeigte sich in sämtlichen Fällen an den Muskelfasern Hypertrophie und Atrophie, Kernwucherung und Vakuolisierung, Spaltbildung und Teilung, ebenso wie sich auch Kernwucherung und Hyperplasie des Bindegewebes, Verdickung und Kernwucherung an den Gefässwänden, zunehmende Einlagerung von Fettzellen bis zu den höchsten Graden der Lipomatose bei allen Fällen stets wiederfanden.

Als Endresultat aller dieser Forschungen zieht dann Erb den Schluss: „Die juvenile, die pseudohypertrophische, die hereditäre und die infantile Form der progressiven Muskelatrophie gehören zusammen, sie bilden eine gemeinschaftliche Krankheitsgruppe, eine Krankheits-

einheit, die wir am besten mit dem Namen Dystrophia muscularis progressiva bezeichnen."

Was die Beteiligung des Nervensystems anbelangt, so sind nach Erb die positiven Rückenmarksbefunde bei der progressiven Muskeldystrophie Ausnahmen; die Veränderungen an den Muskeln seien andere als bei den degenerativen Atrophieen nach Nervenleiden und gleichen mehr denen, wie sie bei totalen Muskelerkrankungen, wie Tumoren und Traumen der Muskeln auftreten; jedoch könne auch in diesen letzteren Fällen die Erkrankung der neuromuskulären Stämmchen die primäre sein.

Im Nachstehenden sei es mir nun gestattet, einen in hiesiger Anstalt beobachteten, weit vorgeschrittenen Fall von Dystrophia muscularis progressiva mitzuteilen, der als weiterer Beweis für die enge Zusammengehörigkeit aller dieser verschiedenen Typen gelten kann:

B. E., 31 Jahre alt, ohne Beruf.

Anamnese.

Vater mit 56 Jahren an „Darmkrankheit", Mutter mit 49 Jahren im Wochenbett gestorben. Von 5 Kindern (3 Knaben und 2 Mädchen) ist Patient das älteste. Sämtliche Geschwister sind am Leben und gesund. Hereditäre oder familiäre Belastung in keiner Weise nachweisbar.

Bis zu seinem 5. Lebensjahre war Patient stets gesund. Mit 6 Jahren überstand er Diphtherie, mit 7 Jahren Masern, im 12. und 13. Jahre je eine Gehirnerschütterung (durch Sturz auf den Kopf infolge der damals schon durch sein Leiden verminderten Bewegungsfähigkeit), von denen ihn die erste 3, die zweite 2 Monate lang ans Bett fesselte. Ferner hatte er mit 17 Jahren Lungenentzündung.

Das jetzige Leiden, als dessen Ursache Patient die damals überstandene Diphtherie anführen zu müssen glaubt, machte sich vom 7. Lebensjahre ab bemerkbar,

indem der Kopf anfing, allmählich nach vorn zu sinken (sodass Eltern und Bekannte den Patienten öfters ermahnen mussten, doch den Kopf höher zu tragen). Im 9. oder 10. Lebensjahre knickte dann der linke Fuss, der damals schon Klumpfussstellung zeigte, öfter nach innen um, und datieren von da ab die Gehstörungen des Patienten. In diese Zeit fällt denn auch die Entstehung der Lordose der Wirbelsäule. Mit 13 bis 14 Jahren zeigte sich ausgesprochene Schwäche der Schultermuskulatur (Patient konnte beim Grüssen die Mütze nicht mehr abnehmen). Auch die Funktion der Lippenmuskulatur wies schon zur Zeit des Schulbesuches eine deutliche Abnahme auf. (Undeutlichkeit der Lippenlaute, weshalb Patient anfänglich auch vom Lehrer öfter gestraft wurde.) Mit 15 Jahren konnte Patient bereits nicht mehr zur Sonntagsschule gehen, sondern musste sich auf kurze Gänge im Hause herum beschränken, die ihm aber auch schon schwer fielen. Im 16. bis 17. Jahre trat deutliche Schwäche der pars palpebralis musculi orbicularis oculi auf, sodass Freunde des Patienten oft im Scherze zu ihm sagten, er schlafe wie ein Hase. Mit 17 Jahren war die Gehfähigkeit des Patienten ganz und gar erloschen; frei stehen konnte er noch bis zum 18. Jahre. In dieser Zeit trat auch ulnare Flexionsstellung der rechten und bald darauf auch der linken Hand auf.

Seither ist das Leiden ganz langsam, aber doch stetig fortgeschritten; auffallend schubweiser Verlauf oder längerer Stillstand der Krankheit wurden nicht beobachtet.

Schmerzen hat Patient nie gespürt.

Geistig ist derselbe vollständig normal.

Status praesens.

Patient ist 1,60 m gross, wiegt 36 Kilogramm und ist mässig kräftig gebaut; sehr geringes Fettpolster. Haut und sichtbare Schleimhäute zeigen im allgemeinen normale Farbe; nur an den Knieen und am linken Fuss

ist die Haut cyanotisch und deutlich marmoriert, der linke Unterschenkel und der linke Fuss fühlen sich meist auffallend kalt an. Nirgends sichtbare Narben.

Was die Haltung des Patienten betrifft, so sitzt er stets nur mit der linken Gesässhälfte auf einem eigens für ihn gefertigten, ziemlich niedrigen Stuhl, wobei er sich auf die linke Hand stützt (die daher auch an Daumen- und Kleinfingerballen vollständig mit einer Hornschicht überlagert ist) und sich mit der linken Schulter an die gepolsterte Stuhllehne anlehnt.

Schon bei oberflächlicher Betrachtung des Patienten fällt das starre, maskenartige, fast völlig faltenlose Gesicht (facies myopathica) auf. Die Stirnmuskulatur zeigt nur noch leichte Andeutungen von Funktion. Die Augenmuskeln sind vollständig normal. Die Pupillen sind mittelweit, reagieren prompt auf Lichteinfall und Akkommodation. Seh-, Hör- und Geruchsvermögen ungestört. Der musculus orbicularis palpebrarum funktioniert nur noch sehr minimal: es besteht deutlicher Lagophthalmus, auch bei willkürlich kräftigem Lidschlussversuch. Die Lippen sind mässig verdickt und aufgeworfen (keine Tapirlippen). Willkürliche Bewegung derselben überhaupt nicht möglich. Die Kaumuskulatur ist äusserst kräftig. Lebhafter Unterkieferreflex. Zähne im Unterkiefer teilweise defekt. Keine Schlingbeschwerden, keine deutliche Zungenatrophie, die Zunge wird gerade und ruhig vorgestreckt. Die Stimme ist schon seit den Schuljahren leicht näselnd. Das Gaumensegel hebt sich beim Intonieren, wenn auch nicht sehr lebhaft.

Besonders auffallend ist die eigentümliche Haltung des Kopfes, der in leichter Kontrakturstellung nach rückwärts gebeugt und etwas nach rechts geneigt ist. Bei dem Versuch, den Kopf passiv nach vorn zu neigen, spannen sich die langen Halsmuskeln, besonders links, straff an. Die Sterno-cleido-mastoidei sind beiderseits

leicht atrophisch, doch ist die Drehung des Kopfes nach rechts und links noch verhältnismässig gut.

Kopfmasse: Grösster Horizontalumfang: 54 cm, grösster Längsdurchmesser: 19 cm, grösster Breitendurchmesser: $15^1/_2$ cm.

Der Kehlkopf ist infolge der eigentümlichen Kopfstellung aus der Mittellinie merklich nach links verschoben. Es besteht eine mässige Struma, die sich in der Hauptsache auf die rechte Halsseite verteilt.

Die Wirbelsäule zeigt eine ganz bedeutende S-förmige Skoliose: im untersten Cervikal- und obersten Dorsalteil ist sie nach links, im mittleren Dorsal- und oberen Lendenteil nach rechts ausgebogen; ausserdem ist eine starke Lordose, besonders im unteren Dorsal- und im Lendenteil vorhanden.

Was die Schultermuskulatur betrifft, so ist die Atrophie derselben äusserst hochgradig: die durch den fast völligen Schwund des Cucullaris (von demselben ist nur noch ein kleines Bündelchen, den unteren Cervikalwirbeln entsprechend, erhalten) bedingte Schaukelstellung der Schulterblätter, die durch den beiderseitigen völligen Mangel der Pektorales entstandene flache Brust, die auf dem Fehlen der Latissimi dorsi beruhende äusserst schwache Adduktionsmöglichkeit der Arme und die losen Schultern, die beim Versuch des passiven Hebens des Patienten den Kopf zwischen den Schultern beinahe versinken lassen, ferner das durch den Schwund der Serrati anteriores hervorgerufene flügelförmige Abstehen der Schulterblätter vom Thorax, das auf die jederseits geschwundenen Rhomboidei und den rechts nur noch in Spuren vorhandenen, links ganz fehlenden Levator anguli scapulae zurückzuführende Tiefertreten und Lateralrücken der Schulterblätter im Ruhezustande, alle diese typischen Symptome der juvenilen Muskeldystrophie finden wir hier in der deutlichsten Weise ausgeprägt. Ausserdem fehlen von den Schultermuskeln beiderseits

noch der Supraspinatus vollständig, auch die Deltoidei sind stark geschwunden, während der Infraspinatus mehr paralytisch als atrophisch ist. Vollständig erhalten ist nur der Subscapularis.

Zu erwähnen ist hier auch noch eine linksseitige Subluxatio humeri, wohl infolge der starken Deltoides-Atrophie und des Triceps- und Coracobrachialisschwundes.

Der Thorax ist flach, weit und infolge der starken Skoliose der Wirbelsäule asymmetrisch; die untere Apertur ist weit ausgedehnt.

Herz in normalen Grenzen, Herzaktion deutlich sichtbar; Töne rein, Puls ca. 80 Schläge pro Minute, regelmässig, mässig kräftig. Der Blutdruck ist normal.

Die Untersuchung der Lungen ergibt nichts Abnormes; die Atmung ist ruhig, wenn auch etwas angestrengt.

Die Bauchmuskulatur ist beiderseits mehr paralytisch als atrophisch; es besteht infolge dessen bei dem Patienten eine, wie bereits erwähnt, sehr starke Lordose; Bauch und Nates springen dabei hochgradig vor. Die Bauchdeckenreflexe fehlen vollständig. Das Zwerchfell funktioniert ganz gut.

Keine Blasen- und Mastdarmstörungen.

Die Abdominalorgane sind ohne pathologischen Befund. Urin ohne Eiweiss und Zucker. Genitalien o. B.

Die vorhandene, sehr ausgeprägte Skoliose der Wirbelsäule dürfte, obwohl auch der Erector trunci deutlich atrophisch ist, vielleicht doch mehr eine habituelle und auf die seit Jahren gewohnte, schon vorstehend beschriebene, eigentümliche Körperhaltung zurückzuführen sein. Auch der Serratus posterior ist beiderseits so gut wie geschwunden.

Eine auch nur einigermassen aufrechte Haltung anzunehmen ist dem Patienten ohne Stütze ganz und gar unmöglich; gehen und stehen kann derselbe, wie bereits in der Anamnese erwähnt, schon seit ca. 13 Jahren

nicht mehr. Sowie er sich beim Sitzen nicht auf die linke Hand stützen kann, klappt er sofort nach vorn und etwas nach links zusammen. Auch ist es ihm völlig unmöglich, sich nach einem Fall auf den Boden (nicht einmal nach der typischen Art des Ansichselbsthinaufkletterns) ohne Stütze oder fremde Mithilfe wieder zu erheben.

Um bei seinen später zu erwähnenden Beschäftigungen den Oberkörper nach Möglichkeit aufrecht halten zu können, stützt Patient im Sitzen beide Vorderarme ungefähr in der Mitte auf die Kante des Sitzes eines vor ihm stehenden höheren Stuhles (auf dem die nötigen Utensilien liegen) und lehnt die Brust gegen die so unterstützten Vorderarme. Die Hände hat er dann vollständig frei zum Arbeiten.

An den beiden Oberarmen sind sämtliche Muskeln, Beuger wie Strecker, geschwunden. Die Beuger am Vorderarm, sowohl Hand- wie Fingerbeuger, beiderseits mässig atrophiert, noch funktionsfähig. Links auch Pronation noch gut möglich. Beide Bursae olecrani stark vergrössert und fluktuierend. Das gesamte vom Radialis versorgte Muskelgebiet ist beiderseits komplet paralytisch, sowohl die Extensoren des Handgelenks wie der Finger. Die beiden Daumenballen sind vollständig atrophisch und paralytisch. Die kleinen Handmuskeln (Hypothenar, Lumbricales, Interossei) sind links noch ziemlich gut erhalten, rechts dagegen bedeutend atrophiert. Die linke Hand ist am Carpus entzündlich geschwollen und livid verfärbt. Keine Sehnenreflexe an den Armen.

Umfang der Oberarme, 13 cm oberhalb der Spitze des Olecranon: rechts 12 cm, links 12,2 cm.

Umfang der Unterarme, 8 cm unterhalb der Spitze des Olecranon: rechts 16 cm, links 18 cm.

Die unteren Extremitäten befinden sich in Flexionsstellung in Hüft-, Knie- und Fussgelenken. Die Glutäal-

muskulatur ist vollständig geschwunden. Die Hüftbeuger sind rechts wie links auffallend gut erhalten. Die Adduktoren funktionieren beiderseits nur noch minimal, links noch besser wie rechts; bei den Abduktoren ist die geringe Funktion rechts noch besser wie links. Beide Muskelgruppen sind ebenso wie die Beuger am Oberschenkel sehr stark atrophisch und geschwächt, aber doch noch nicht völlig geschwunden. Die Extensoren am Oberschenkel, beiderseits ebenfalls stark atrophisch und paralytisch, zeigen nur rechts noch Spuren von Funktion. Das Quadriceps-Gebiet ist besonders stark atrophisch. Es besteht sehr ausgeprägtes Genu valgum duplex und sehr starker Pes equino-varus links wie rechts, jedoch links noch viel ausgeprägter. Der Patellarreflex fehlt beiderseits vollständig.

Auch am Unterschenkel sind sämtliche Extensoren nebst dem Peronaeus longus mässig atrophiert und vollständig paralytisch. Von den Flexoren ist der Gastrocnemius rechts mässig atrophiert, der innere Kopf weich, paralytisch, links ist der Gastrocnemius in toto paralytisch und atrophisch. Soleus beiderseits ebenfalls atrophisch und geschwächt. Achillessehnenreflex fehlt links ganz, rechts ziemlich lebhaft. Die Beugung der Zehen ist beiderseits noch leidlich gut. Bei Reizung der Fusssohle erfolgt Plantarflexion der Zehen. Von den Muskeln der Grosszehenballen funktionieren der Adduktor und Flexor hallucis noch ziemlich gut, der Abduktor jedoch bedeutend schlechter. Am Kleinzehenballen dagegen scheint die Gesamtmuskulatur stärker gelitten zu haben. Auch die Lumbricales und Interossei sind von der Atrophie ergriffen. An der lateralen Seite des linken Fusses, ebenso wie an der Hand, eine dicke Hornschicht infolge des steten Aufstützens beim Fortbewegen.

Umfang der Oberschenkel, 15 cm oberhalb der Basis der Patella: rechts 22 cm, links 21 cm.

Umfang der Unterschenkel, 9cm unterhalb der Spitze der Patella: rechts 22 cm, links 22,5 cm.

Echte Hypertrophie oder Pseudohypertrophie ist weder früher irgendwie beobachtetet worden, noch war eine solche seit dem Aufenthalt des Patienten in hiesiger Anstalt zu konstatieren.

Die elektrische und mechanische Erregbarkeit ist entsprechend der Atrophie der Muskeln herabgesetzt.

Fibrilläre Zuckungen, Entartungsreaktion, Sensibilitätsstörungen, Sphinkterenlähmungen und überhaupt jede Störung vonseiten der Hirnnerven oder sonstige nervöse Symptome fehlen vollständig.

Ein kurzer Rückblick auf Vorstehendes ergibt nun für uns folgenden Schluss: Ein ganz präzis zu fassender Typ lässt sich bei dem Patienten B. jetzt wohl nicht mehr leicht aufstellen.

Vor allem dürfte wohl als vollständig atypisch für alle Formen der Muskeldystrophie der in unserem Fall vorliegende und in der Literatur nur sehr selten beschriebene Beginn der Erkrankung mit Schwäche der Halsmuskeln aufzufassen sein. Wie bereits erwähnt, begann die Krankheit im 7. Lebensjahre damit, dass der Kopf langsam nach vorn heruntersank. Die jetzige leichte Kontrakturstellung des Kopfes in Rückwärtsbeugung ist wohl eine Folge davon, dass sich Patient infolge der sehr häufigen Ermahnungen, den Kopf höher zu nehmen, an eine dauernde Zwangshaltung des Kopfes in dieser Stellung gewöhnt hat.

Was den weiteren Verlauf betrifft, so dürfte vorliegendes Krankheitsbild in der Hauptsache ja doch wohl dem juvenilen Typus der progressiven Muskeldystrophie zuzurechnen sein. (Sehr ausgeprägtes Befallensein der gesamten Schultermuskulatur [mit Ausnahme der Subscapulares], der Beuger und Strecker am Oberarm, der Lendenstrecker, der Bauchmuskeln, der Glutaei, der

Oberschenkel- und zum Teil auch der Unterschenkelmuskulatur. Ferner die ganze für diese Krankheit charakteristische Haltung und Form des Rumpfes und der Extremitäten, die typische Stellung der Schulterblätter, die Lordose der Lendenwirbelsäule, das schmächtige Aussehen der Oberarme und Oberschenkel gegenüber den noch relativ voluminösen Vorderarmen und Unterschenkeln).

Andrerseits aber lassen sich vielleicht der in einem doch noch recht jugendlichen Alter (das Leiden wurde bereits im 7. Lebensjahre bemerkbar) auftretende Beginn der Krankheit und die schon sehr früh (noch zur Zeit des Schulbesuches) vorhandene Schwäche der Lippenmuskulatur als mehr an die infantile Form streifende Momente betrachten.

Das Befallensein der Mm.-Sternocleido-mastoidei, Levatores anguli scapulae, Deltoidei, Infra- und Supraspinati, der kleinen Handmuskeln von Atrophie und Lähmung dürfte wohl nicht als Atypie, sondern als Zeichen des stark vorgeschrittenen Stadiums der Krankheit zu bezeichnen sein, bei deren längerem Bestehen und stetem Fortschreiten ja fast die gesamte Körpermuskulatur ergriffen werden kann; eine Tatsache, die den für unseren so hochgradig vorgeschrittenen Krankheitsfall gewählten Namen einer generalisierten Muskeldystrophie wohl als begründet erscheinen lassen dürfte.

Wir haben also auch hier wieder, wie dies schon eine grosse Anzahl anderer Beobachtungen lehren, ein Beispiel dafür, dass bei einem Fall von progressiver Muskeldystrophie, der ja wohl den Hauptsymptomen nach einer speziellen Form angehört, sich zugleich doch auch noch verschiedene Momente zeigen, die in andere Formen der Muskeldystrophie hinüberspielen; also gleichzeitig wieder (wie schon früher erwähnt) ein Beweis für die enge Zusammengehörigkeit der einzelnen Typen genannten Leidens.

Ganz erstaunlich ist bei dem Patienten B., der sich doch in einem äusserst vorgeschrittenen Stadium der Muskeldystrophie befindet, die Findigkeit, mit der er die wenigen, ihm noch zu Gebote stehenden Muskelreste zu verschiedenen, dem Beobachter für ihn unmöglich scheinenden Tätigkeiten verwertet: So kann Patient noch recht hübsch schreiben, rasiert sich selbst, verfertigt selbstgeschnitzte Schatullen aus Holz, spielt verschiedene Unterhaltungsspiele, hat sich sogar in allerletzter Zeit noch eine Zither angeschafft und lernt jetzt das Zitherspiel.

Seine Fortbewegung im Zimmer bewerkstelligt er dadurch, dass er beide Füsse so fest als noch möglich gegen den Boden stemmt und dabei mit dem Gesäss und durch Andrücken der linken Schulter an die Stuhllehne seinen Stuhl um ganz kleine Strecken vorwärts rutscht.

Was nun die Therapie der Muskeldystrophie betrifft, so lässt sich nach den bisherigen Erfahrungen wohl soviel sagen, dass ein definitives Aufhalten des Krankheitsverlaufes bis jetzt so gut wie nicht möglich ist, dass aber sicher gewisse Besserungen erzielt werden können.

Die gebräuchlichsten therapeutischen Methoden sind: Aktive und passive Gymnastik, lokale und allgemeine Massage, elektrische Behandlung mit faradischem und galvanischem Strom, mit Influenzmaschine und lokaler Arsonvalisation, mit elektrischen Bädern und mit kombinierter Galvanofaradisation, Hydrotherapie, trockene Wärme, bei Deformitäten eventuell chirurgische Eingriffe.

Von innerlichen Mitteln werden empfohlen: Subkutane Strychnin-Injektionen, Arsenpräparate, Atoxyl.

Bedeutende Erfolge sind jedoch bis jetzt von keiner dieser Behandlungsmethoden bekannt geworden.

Ueber die angeblich erzielten guten Resultate der Behandlung mit Einspritzung von Muskelsaft (Allard, Tordeus), ferner mit Thyreoidinpräparaten (Rossolimo) fehlt jede Bestätigung. Auch durch die versuchte Darreichung von Thymuspräparaten wurde eine Besserung nicht erzielt.

Das Hauptaugenmerk bei der Behandlung der progressiven Muskeldystrophie dürfte wohl auf die Hebung und Erhaltung des allgemeinen Kräftezustandes durch kräftige Kost und frische Luft zu richten sein. Zu diesem Zwecke kann man wohlhabende Leute in Bäder und Winterkurorte schicken, für die minder Bemittelten aber dürfte sich nach den hier gemachten Erfahrungen der Aufenthalt in einer Anstalt, die den zuhause oft recht dürftig versorgten Patienten die nötige Pflege und Behandlung angedeihen lassen kann und ihnen durch vielfache Anregungen und mancherlei Beschäftigungsmöglichkeiten alle möglichen Ablenkungen und Zerstreuungen bietet und sie so vor melancholischen und depressiven Zuständen bewahrt, recht gut empfehlen.

Auch von dem Gesichtspunkte aus, dass wohl die meisten an dieser Krankheit Leidenden zuletzt von irgend einem durch die später eintretende Schwäche der Respirationsmuskulatur und des Zwerchfells begünstigten Lungenleiden befallen werden, und dann in einer Anstalt doch entschieden viel besser untergebracht sind als in den oft mehr als ärmlichen häuslichen Verhältnissen, lässt sich die oben geäusserte Ansicht gewiss rechtfertigen.

In ganz hervorragender Weise zeigt sich dann auch in vorliegendem Falle wieder der Segen der Beschäftigung bei chronisch Kranken, indem sie die Kräfte des Patienten möglichst erhält (Patient hat übrigens in den letzten $2^1/_2$ Monaten um $3^1/_2$ Kilogramm an Körpergewicht zugenommen) und ihn vor Trübsinn und Verblödung schützt.

Selbst ein solches Dasein scheint dann noch dem Kranken Erstrebenswertes zu bieten und macht ihm dadurch das Leben noch lebenswert.

Zum Schlusse erfülle ich gern die angenehme Pflicht, Herrn Professor Dr. Hoffmann für die gütige Uebernahme des Referates und das der Arbeit entgegengebrachte liebenswürdige Interesse, sowie auch meinem sehr verehrten Chef, Herrn Kgl. Direktor Dr. Eccard für die freundliche Ueberlassung des Falles und gütige Förderung der Arbeit meinen ehrerbietigsten Dank auszusprechen.

Literatur.

1. Cohn, Muskelatrophieen. Leipzig, 1910.
2. W. Erb, Muskelbefund bei der juvenilen Form der Dystrophia muscularis progressiva. Neurologisches Zentralblatt 1886, Nr. 13.
3. W. Erb, Dystrophia muscularis progressiva. Sammlung klinischer Vorträge. Begr. von Volkmann. Neue Folge 1890, Nr. 2.
4. W. Erb, Dystrophia muscularis progressiva. Deutsche Zeitschrift für Nervenheilkunde 1891, I. Band, Heft 1, 2, 3, 4.
5. Eulenburg, Real-Encyklopädie der gesamten Heilkunde, Band XIX, 3. Auflage, 1898.
6. J. Hoffmann, Progressive neurotische Muskelatrophie. Neurologisches Zentralblatt 1889.
7. J. Hoffmann, Weiterer Beitrag zur Lehre von der progressiven neurotischen Muskelatrophie. Deutsche Zeitschrift für Nervenheilkunde 1891, I. Band, 1. und 2. Heft.
8. Landouzy und Dejerine, Progressive Atrophie der Muskeln ohne Erkrankung der Nerven. Referat von Möbius. Schmidt's Jahrbücher der gesamten Medizin 1885.
9. Moritz, Dystrophia musculorum progressiva. Mehrings Lehrbuch der inneren Medizin, 2. Auflage, 1903.
10. Möbius, Ueber verschiedene Formen der Muskelatrophie. Schmidt's Jahrbücher der gesamten Medizin 1884.
11. Neuere Arbeiten über die progressive Muskelatrophie. Referat von Bruns. Schmidt's Jahrbücher der gesamten Medizin 1891.
12. Oppenheim, Lehrbuch der Nervenkrankheiten, 4. Auflage, 1. Band.
13. Schultze, Vierordt, Langer, Charcot, Ueber Muskelatrophie. Referat von Möbius. Schmidt's Jahrbücher der gesamten Medizin 1883.
14. Schultze, Ueber den mit Hypertrophie verbundenen progressiven Muskelschwund. Referat von Möbius. Schmidt's Jahrbücher der gesamten Medizin 1886.
15. Schultze, Progressive Muskelatrophieen. Deutsche Klinik am Eingange des 20. Jahrhunderts, Band VI, 1. Abteilung.
16. Strümpell, Lehrbuch der speziellen Pathologie und Therapie der inneren Krankheiten, Band II, 16. Auflage.

Lebenslauf.
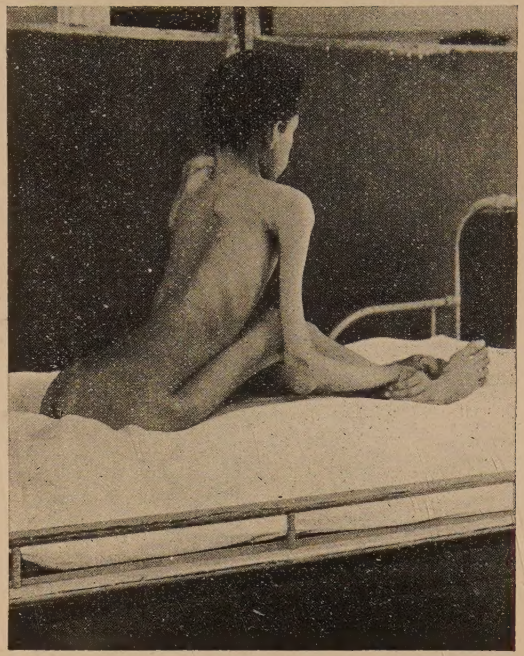
Geboren am 8. Juli 1877 zu Oberndorf in der Rheinpfalz als Sohn des Hauptlehrers Jakob Grimm und dessen Frau Katharina, geb. Jung, besuchte ich nach einigen Volksschulklassen die Lateinschule Winnweiler, das Progymnasium Edenkoben, das Gymnasium Neustadt a. Haardt und das Kgl. Ludwigs-Gymnasium in München, das ich im Juli 1898 absolvierte. Im darauffolgenden Wintersemester diente ich mein erstes Halbjahr mit der Waffe in Strassburg. Weiterhin besuchte ich die Universitäten München, Heidelberg und Erlangen, wo ich im Oktober 1903 die ärztliche Vorprüfung ablegte. Im August 1907 beendete ich in Erlangen die Approbationsprüfung. Das zweite Militärhalbjahr wurde mir erlassen. Im Oktober 1907 nahm ich eine Medizinalpraktikantenstelle an der Kreis-Kranken- und Pflege-Anstalt Frankenthal an. Ab 1. Februar 1908 wurde ich, nachdem mir der Rest des praktischen Jahres ausnahmsweise erlassen worden war, als Hilfsarzt an genannter Anstalt angestellt.